

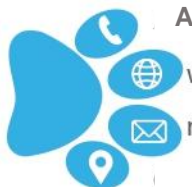

Clínica veterinaria: <b>DOGGY</b>		Médico:		
Paciente: <b>MACARENA</b>	Especie: <b>CANINO</b>	Raza: <b>SHARPEI</b>	Edad: <b>2 AÑOS</b>	Sexo: <b>H</b>
Propietario: <b>SUSAN P.</b>	Recepción: <b>10/09/2024</b>	Procesamiento: <b>CHRISTIAN TEJADA</b>	Código: <b>CUS</b>	

## RASPADO DE PIEL

**RESULTADO:** En las muestras examinadas:

- No se observan ácaros
- Se observan levaduras de hongos de gemación (+++)



Asesor Clínico: 976361295

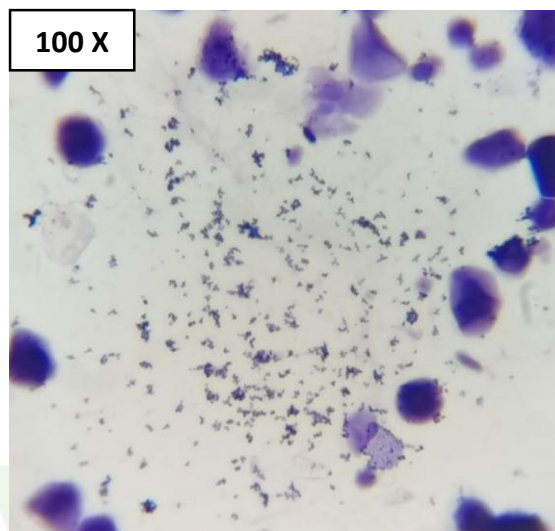
[www.novavetlab.com](http://www.novavetlab.com)

[novavetaqp@gmail.com](mailto:novavetaqp@gmail.com)



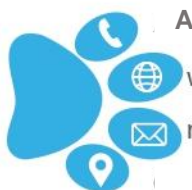Clínica veterinaria: <b>DOGGY</b>		Médico:		
Paciente: <b>MACARENA</b>	Especie: <b>CANINO</b>	Raza: <b>SHARPEI</b>	Edad: <b>2 AÑOS</b>	Sexo: <b>H</b>
Propietario: <b>SUSAN P.</b>	Recepción: <b>10/09/2024</b>	Procesamiento: <b>CHRISTIAN TEJADA</b>	Código: <b>CUS</b>	

### COLORACION GRAM



### RESULTADO: LABORATORIO VETERINARIO

- Cocos gram negativos (+++)
- Leucocitos: 5 – 8 x campo
- Hematíes: 4 – 6 x campo
- Células: 1 – 3 x campo



Asesor Clínico: 976361295

[www.novavetlab.com](http://www.novavetlab.com)

[novavetaqp@gmail.com](mailto:novavetaqp@gmail.com)