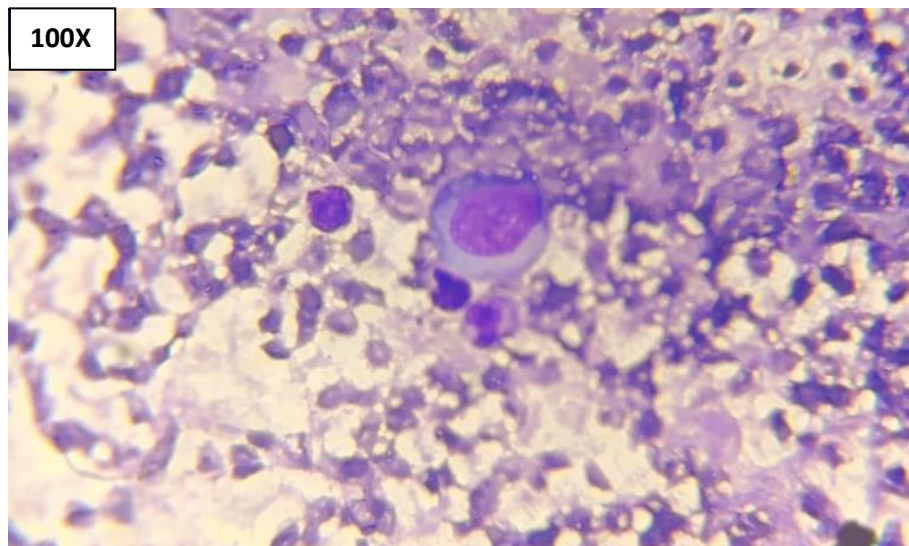




Clínica veterinaria: <b>DOGGY</b>		Médico:		
Paciente: <b>TEOFILO</b>	Especie: <b>CANINO</b>	Raza: <b>PERUANO</b>	Edad: <b>7 MESES</b>	Sexo: <b>M</b>
Propietario: <b>AUGUSTA P.</b>	Recepción: <b>12/08/2024</b>	Procesamiento: <b>CHRISTIAN TEJADA</b>	Código: <b>CUS</b>	

## CITOLOGIA



**RESULTADO:** En la muestra examinada se observa:

Se observan grupos de células redondas tipo linfocitos las cuales presentan pequeñas vacuolaciones citoplasmáticas, variación del tamaño celular (anisocitosis), variación del tamaño núcleo citoplasma, variación en el tamaño de los núcleos, y presencia de uno o varios nucleolos.

Además, se observa abundantes polimorfonucleares neutrófilos con signos de degeneración.

**Conclusión: Compatible con Histiocitoma ulcerado**