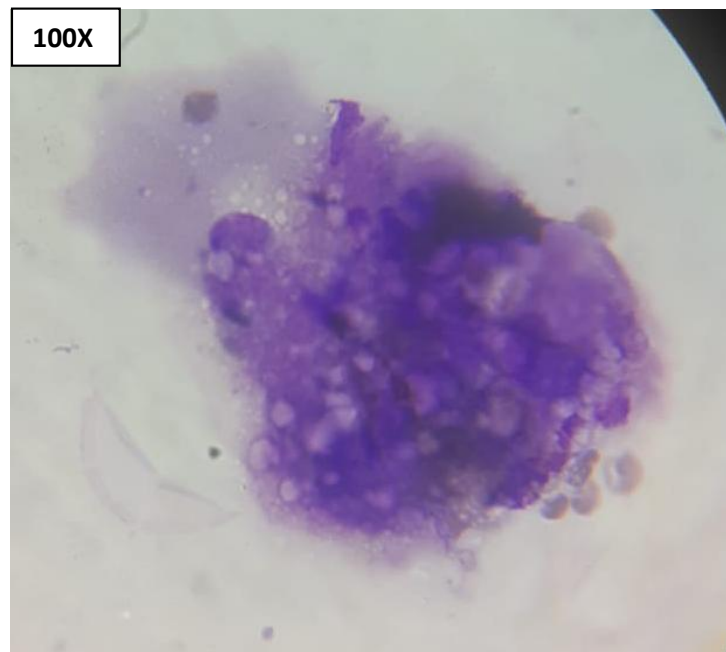




Clínica veterinaria: DOGGY		Médico:		
Paciente: TOTA	Especie: CANINO	Raza: MESTIZO	Edad: 13 AÑOS	Sexo: H
Propietario:	Recepción: 11/10/2023	Procesamiento: CHRISTIAN TEJADA	Código: CUS	

CITOLOGÍA (COLORACIÓN DIFF QUICK)



RESULTADO:

Se observa escasa celularidad, las pocas células corresponden a células inflamatorias (polimorfonucleares neutrófilos) y células epiteliales sin alteraciones evidentes.

Conclusión: Proceso inflamatorio inespecífico